

Um caso de osteocondrite dissecante do joelho - qual a opção cirúrgica?

João Gonçalves de Castro, Patrícia Gomes, Fábio Sousa, Marco Botelho, Victor Coelho



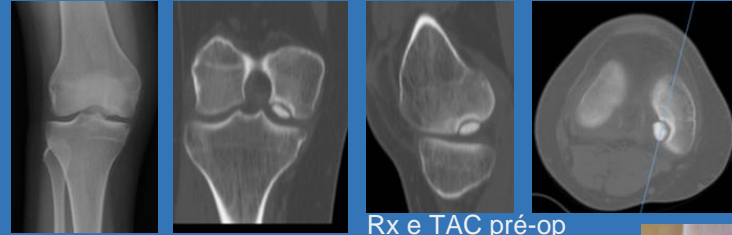
Introdução:

A osteocondrite dissecante é um processo patológico localizado em que um segmento de cartilagem articular e osso subcondral se separa parcial ou completamente da restante superfície articular.

O tratamento é diversificado e depende de vários factores tais como a idade, tipo de lesão, localização, tamanho e sintomatologia. Apresentamos um caso clínico com opção cirúrgica de fixação da lesão.

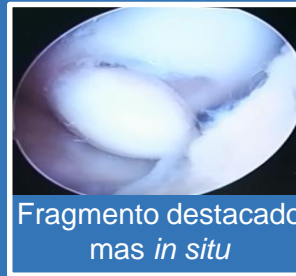Caso:

- Jovem de 21 anos seguida em consulta desde os 17 anos por gonalgia direita
- Queixas de incapacidade actividade desportiva, episódios de derrame articular, dor difusa sem bloqueios
- Objectivamente atrofia aparelho extensor e dor à flexão máxima
- Após TAC e discussão optou-se por tratamento cirúrgico



Rx e TAC pré-op

Rx pós-op



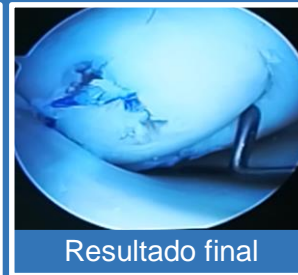
Fragmento destacado mas *in situ*



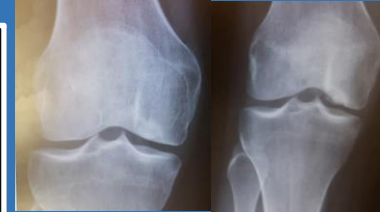Microfracturas do leito



Fixação parafusos absorvíveis



Resultado final



Resultados:

- Carga progressiva após 6 semanas
- Intercorrência TVP após cumprir profilaxia
- 10º mês pós-op mobilidade completa sem queixas
- Estabilidade fragmento

